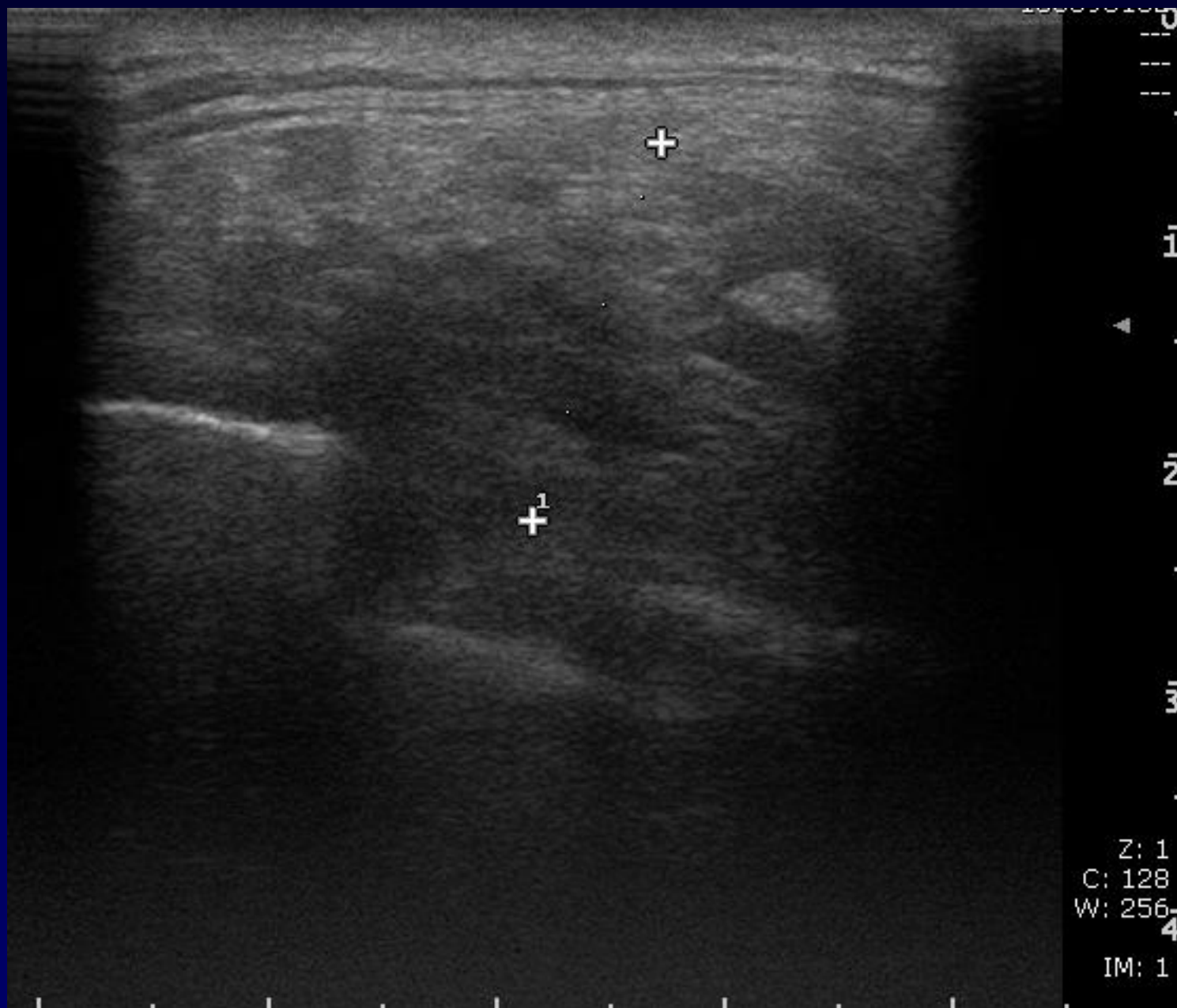


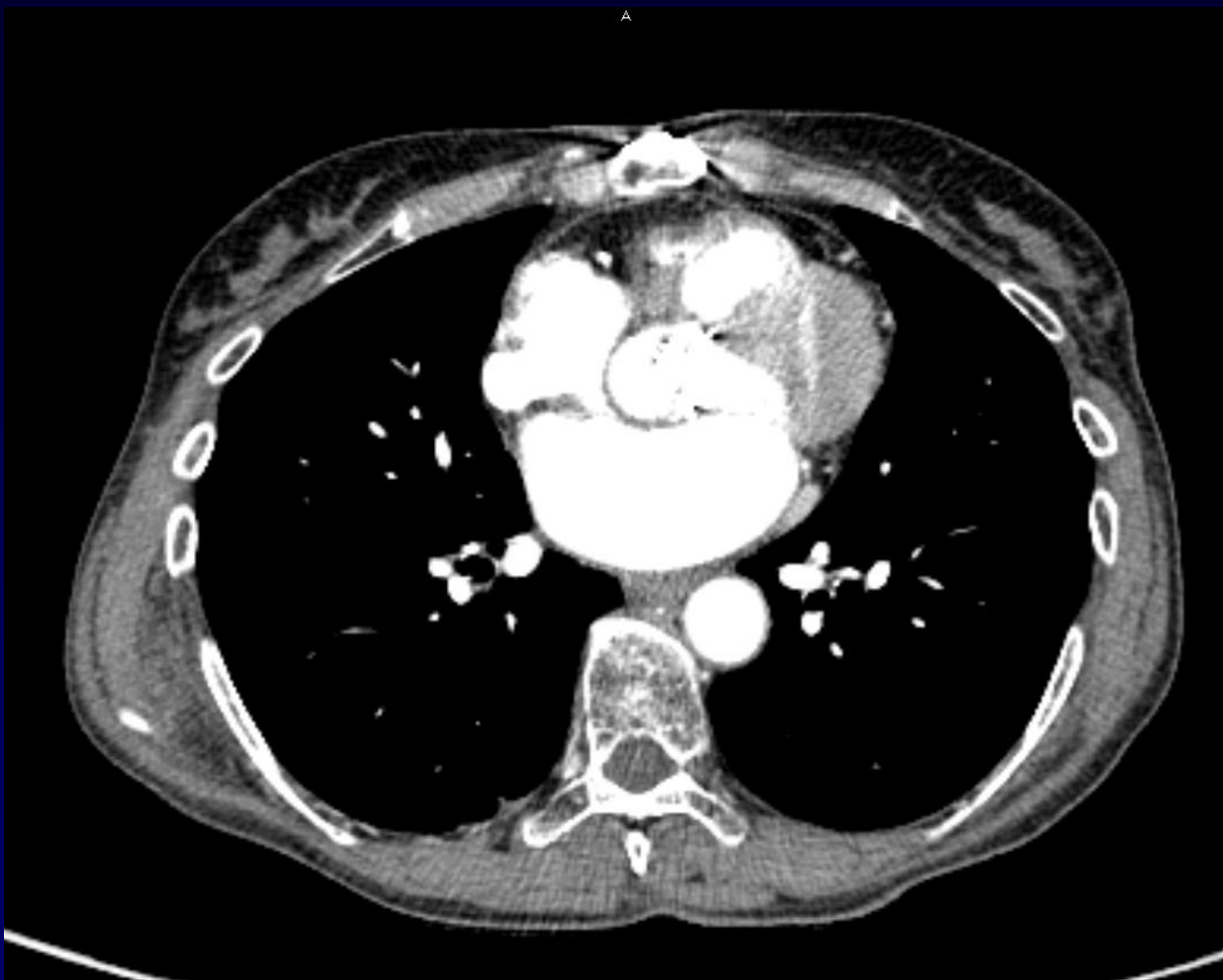
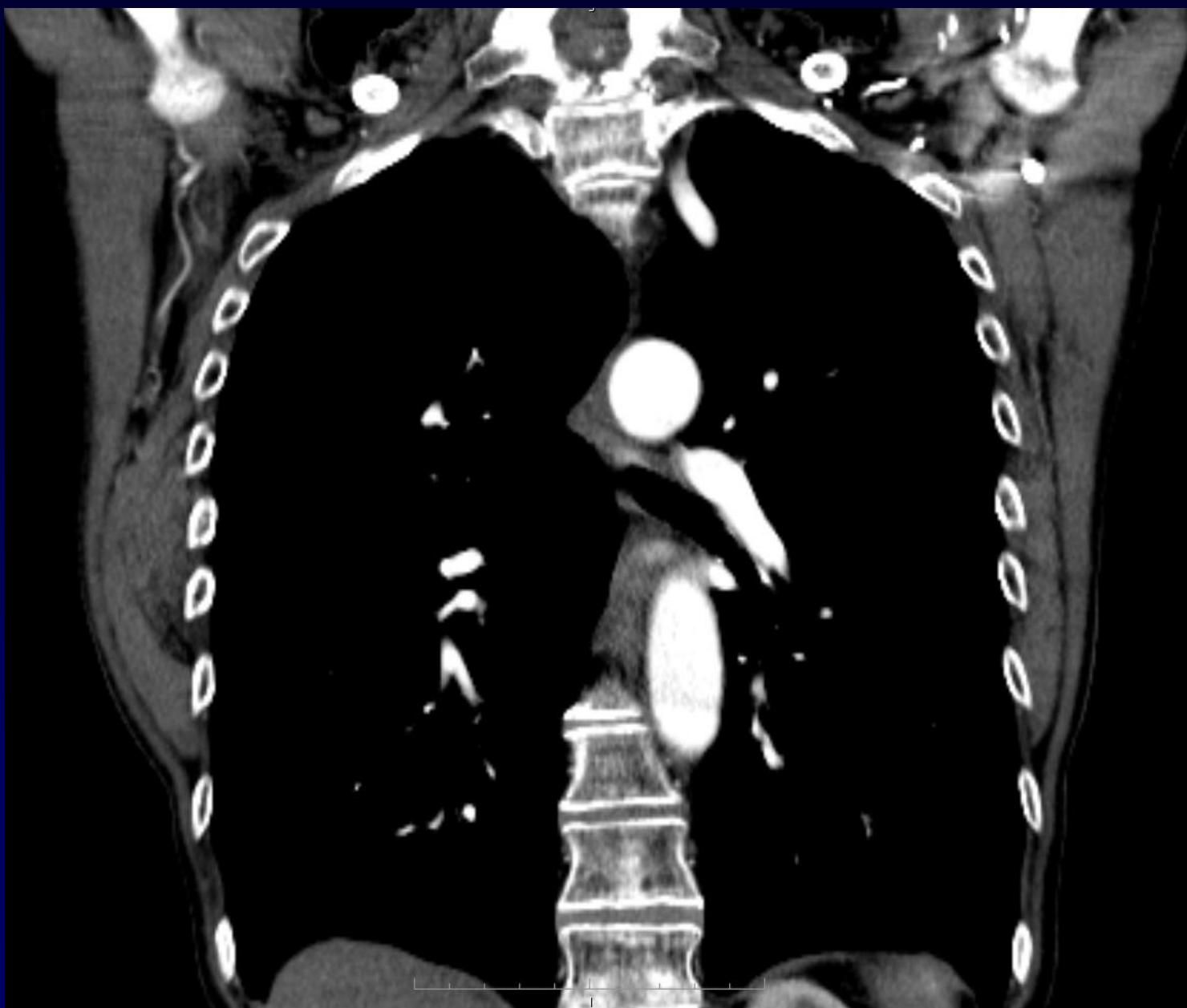
Alexis LACOUT

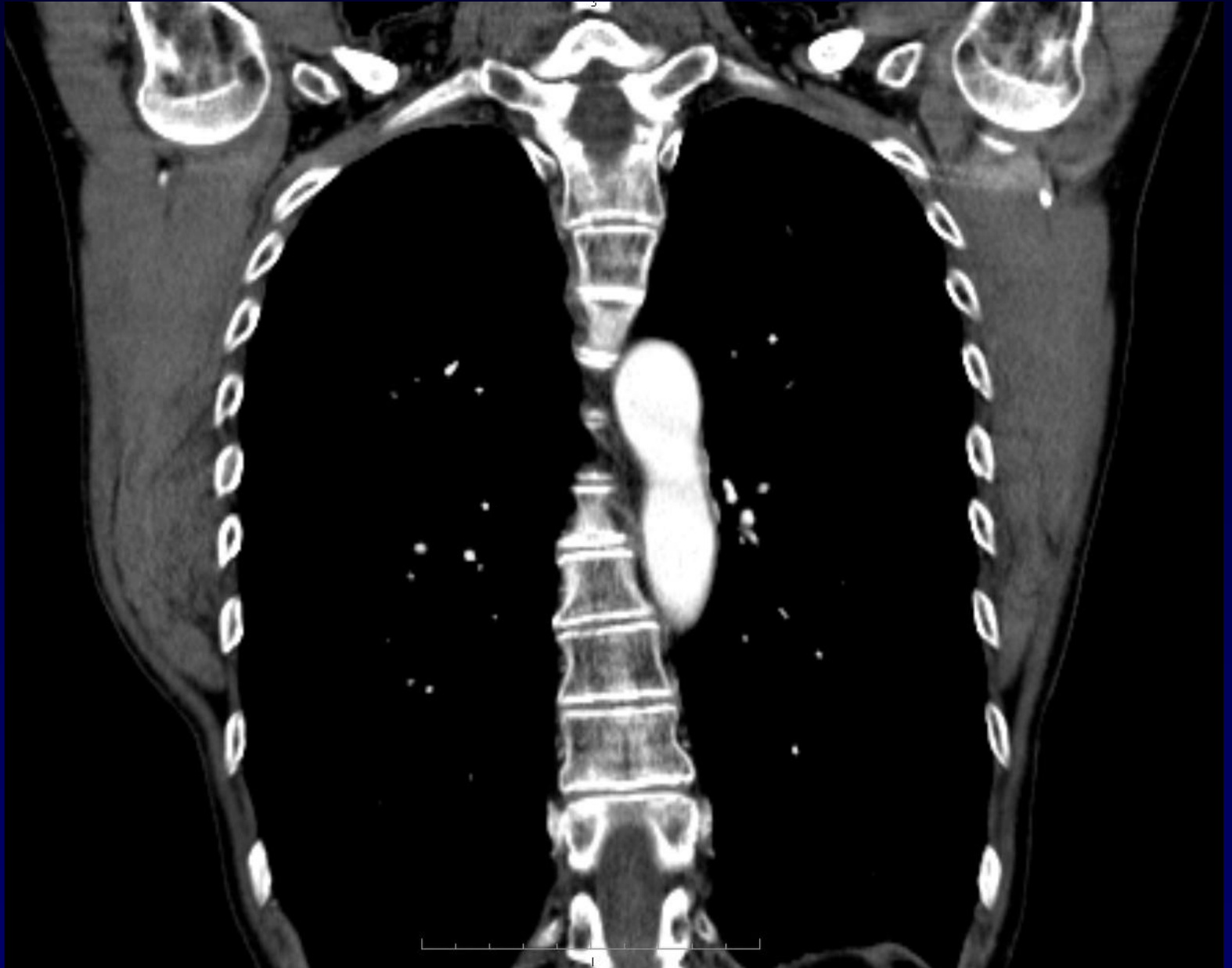Femme de 70 ans

Masse pariétale droite, inféro-externe, sous scapulaire



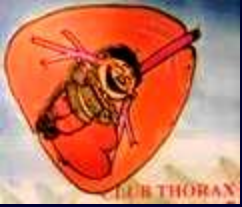





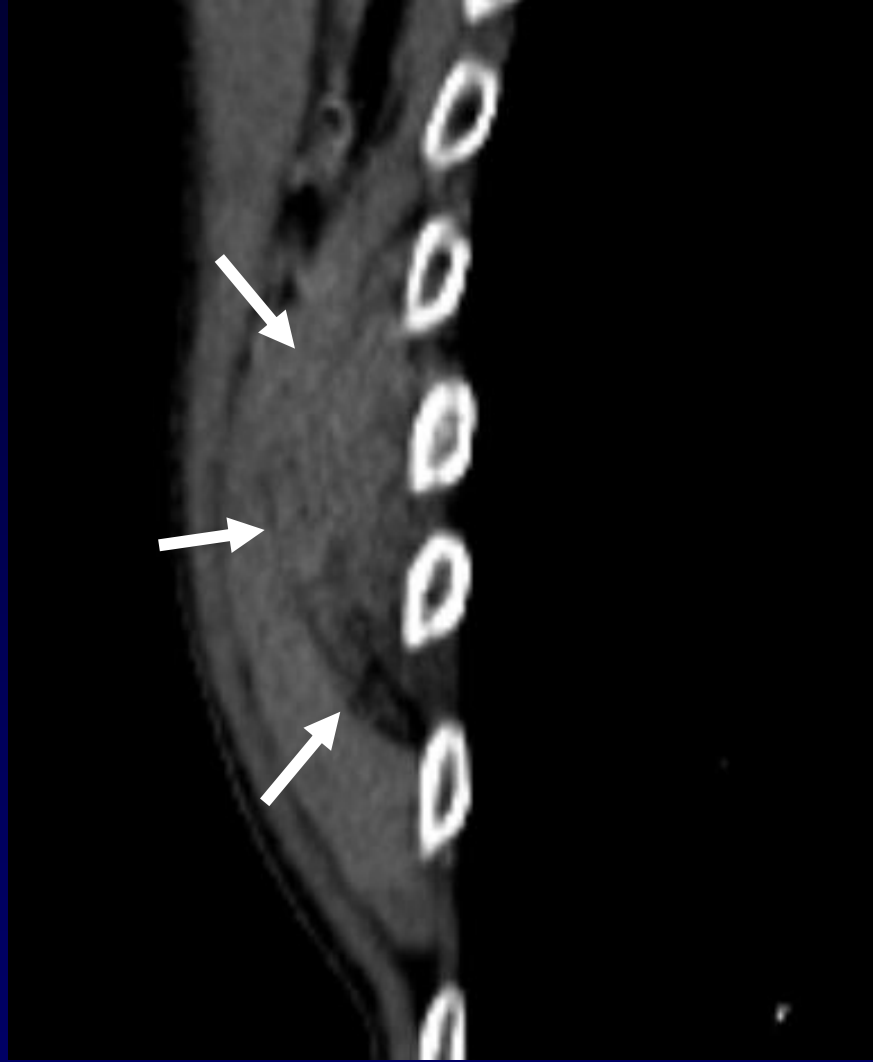

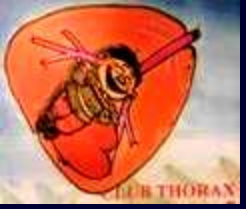
**Diagnostic ?**



# Diagnostic

**Probable élastofibrome sous scapulaire droit**





# ELASTOFIBROME

**Tumeur bénigne** d'évolution lente décrite pour la première fois par Järvi et Saxèn en 1959

Association de faisceaux de collagène et de nombreuses **fibres élastiques** d'aspect anormal séparés par des îlots adipeux

Elle se situe dans plus de 80 % des cas au niveau la **région sous-scapulaire** entre rhomboïde et paroi thoracique

Dans plus de 50 % des cas : asymptomatique ; dans 25 % des cas : simple gêne avec parfois un crissement à la mobilisation ; douleurs plus importantes dans moins de 10 % des cas.

*Ochsner JE, Sewall SA, Brooks GN, Agni R. Best cases from the AFIP: Elastofibroma dorsi. Radiographics 2006; 26 : 1873-6*